山形医学（ISSN 0288-030X）2016；34(2)：109-113
DOI 10.15022/00004072

卵巣腫瘍と術前診断された虫垂粘液嚢胞腺種の１例

柴田健一*，鈴木　晃**，木村　理*

*山形大学医学部外科学第一（消化器・乳腺甲状腺・一般外科学）講座
**酒田医療センター
（平成28年３月１日受理）

抄　　録

症例は66歳の女性。前医での定期検診の腹部超音波検査にて右卵巣腫瘍を疑われ、当院婦人科に紹介となった。CTおよびMRI検査にて右卵巣嚢腫と診断された。当院の婦人科にて腹腔鏡下右付属器摘出術の予定で手術が開始されたが、子宮付属器には異常所見はみられず、虫垂に約50 mm大の表面平滑な腫瘤が確認された。術中に当科にコンサルトあり、当科で開腹にて虫垂切除術を施行した。虫垂に55 mm程度の嚢胞が形成され、内腔には黄白色の粘液貯留を認め、病理組織学的検査にて虫垂粘液嚢胞腺腫と診断された。術後経過は良好で、現在まで再発なく経過している。虫垂粘液嚢胞腺腫と右卵巣腫瘍の鑑別のためには、右下腹部の腫瘤性病変が見られる際には、これらの疾患を念頭におき、腫瘤と盲腸や子宮付属器との関係を十分に検討する必要があると考えられた。卵巣腫瘍と術前診断された虫垂粘液嚢胞腺腫の１例を経験したので、若干の文献的考察を加えて報告する。

キーワード：虫垂粘液嚢胞腺腫、卵巣腫瘍

緒　　言

虫垂粘液嚢胞腺腫は、虫垂病変の中でも比較的まれな疾患であり、術前診断が困難であることも少なくない。今回われわれは右卵巣腫瘍と術前診断され、腹腔鏡手術中に虫垂腫瘍と診断された虫垂粘液嚢胞腺腫の１切除例を経験したので、文献的考察を加えて報告する。

症　　例

症例：66歳、女性。
主訴：なし（手術目的）
既往歴：脂質異常症
現病歴：近医での定期検診の腹部超音波検査で右卵巣腫瘍を疑われ、産婦人科に紹介となった。CT、MRI等の精査の結果、右卵巣嚢腫と診断され、産婦人科に入院となった。
血液生化学検査：血算、生化学に異常所見は見られなかった。HBs抗原陽性、CA19-9が49.97U/mlと高値であった。
腹部CT検査所見：骨盤内右側に境界明瞭、単房性で石灰化を伴う50 mm大の嚢胞性腫瘤を認めた（図１）。明らかなリンパ節腫大や遠隔転移は見られなかった。
腹部MRI検査所見：骨盤内右側に単房性で境界明瞭な、T1強調像で低信号で、造影される部分がなく、T2強調像で高信号の50 mm大の嚢胞性腫瘤を認めた（図２）。

CT、MRIいずれも腫瘍と虫垂との連続性は明らかではなかった。以上により、右卵巣嚢腫の診断となり、婦人科で腹腔鏡下右付属器摘出術の予定となった。
手術所見：産婦人科で腹腔鏡手術が開始された。腹腔内を観察したところ、子宮付属器には異常所見は見られなかった。虫垂先端に白色の皮膜を有する軟な50 mm大の嚢胞性腫瘤を認めた。虫垂根部側は正常であった（図３）。虫垂腫瘍と診断され、外科にコンサルトとなった。術中所見から良性腫瘍を疑ったが、腫瘍を損傷しないようにするため、開腹で虫垂切除術を行った。
標本所見：虫垂先端に白色の被膜を有する、最大径55 mmの表面平滑、軟な腫瘍を認めた。割を入れたところ、内腔には黄白色のゼリー状の粘液が充満してお

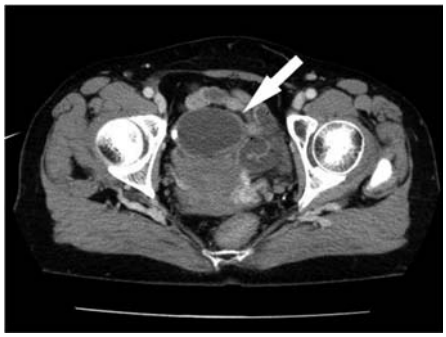

図１． 腹部CT 検査所見：骨盤内の右側に境界明瞭、単房性で石灰化を伴う50 mm大の腫瘤を認めた（矢印）。

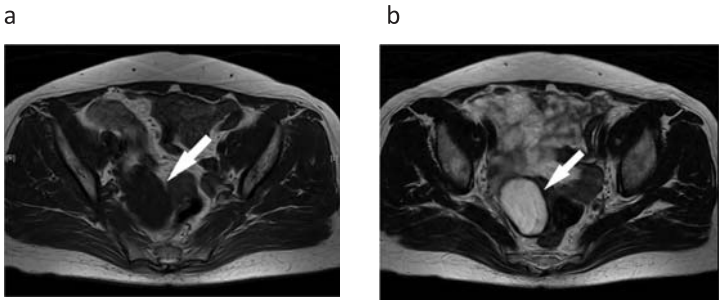

図２．腹部MRI検査所見
a）骨盤内右側に境界明瞭、単房性、T1強調像で低信号の50 mm大の嚢胞性腫瘤を認めた（矢印）。
b）T2強調像では、高信号を示していた（矢印）。

図３． 手術所見：虫垂先端に表面平滑、白色皮膜を有する約50 mm大の嚢胞性腫瘤を認めた。

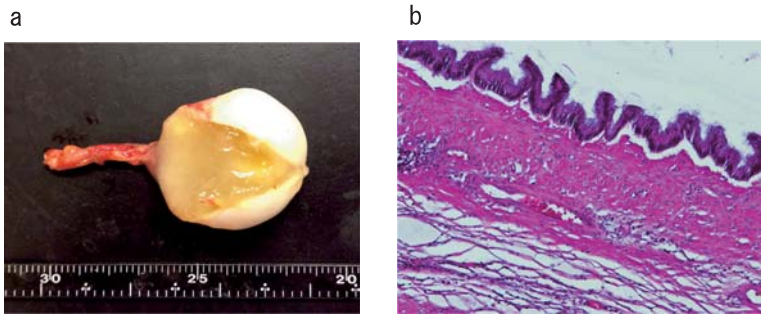

図４．切除標本
a）肉眼所見：虫垂先端に最大径55 mmの表面平滑白色の腫瘤を認めた。 内腔には黄白色のゼリー状の粘液が充満していた。
b）病理所見：腫瘍内腔にはN/C比が高い円柱上皮が被覆していた（HE染色　×40）。

り、内腔には明らかな隆起性病変などの悪性所見は見られなかった（図４a）。
病理所見：異型度の低い円柱細胞の被覆がみられ、虫垂粘液嚢胞腺腫と診断された（図４b）。切除断端は陰性であった。
術後経過：経過は良好で、現在まで、再発なく経過している。

考　　察

虫垂粘液嚢腫（mucocele）の発生頻度は全虫垂切除術において、本邦では0. 08～4. 1％であり、比較的まれな疾患である[1]。組織学的には、①粘液過形成（mucosal hyperplasia）、②粘液嚢胞腺腫（mucinous cystadenoma）、③粘液嚢胞腺癌（mucinous cystadenocarcinoma）に分類される[2]。嚢胞性卵巣腫瘍との鑑別が必要であり、婦人科の手術を契機に診断された虫垂粘液嚢胞腺腫の報告は散見される。画像診断としては、CT像で虫垂全体の腫大（径15mm以上）や虫垂に連続する嚢胞性病変を認めれば、粘液性腫瘍（腺癌）の存在を疑う。また、腫大した虫垂周囲に炎症所見が乏しいことも腫瘍性病変の存在を疑わせる[3]。

また、腫瘤の吸収値は腫瘤内が粘調な粘液のため、様々な値をとる。粘膜の石灰化や内部隔壁が描出されることもある。MRI像ではT1強調像で低信号、T2強調像で高信号の腫瘤として描出される。粘調度が増すと、多様な信号値と像を呈する[4]。

自験例において、術前診断は右卵巣嚢腫であった。卵巣嚢腫の中でも、漿液性嚢胞腫瘍のCT像は、単房性であることが多く、内部は均一な水濃度であり、嚢胞壁は薄く平滑であり、石灰化を見ることがあるという特徴を示す[5]。MRI像の特徴としては、嚢胞性で充実成分を含まないこと、T1強調像で低信号、T2強調像で高信号を呈することが挙げられる[6]。これらの所見の多くが、自験例の虫垂粘液嚢胞腺腫にも当てはまるものであった。その他にも、鑑別が必要な卵巣腫瘍とし

表１．右卵巣腫瘍と術前診断された虫垂粘液嚢胞腺腫の本邦報告例

報告者	発表年	年齢	症状	手術手技	術式
三枝[8]	2006	71	下腹部痛	腹腔鏡→後日開腹	回盲部切除
小林[9]	2006	58	右下腹部腫瘤	開腹	虫垂切除術
湯川[10]	2007	58	帯下	開腹	回盲部切除術
清水[11]	2007	53	下腹部痛	腹腔鏡→開腹	虫垂切除術
齊藤[12]	2009	54	鼠径部腫瘤感	開腹	虫垂切除術
池田[13]	2009	61	右下腹部違和感	開腹	虫垂切除術
蓮田[14]	2010	56	無症状	腹腔鏡→開腹	虫垂切除術
足立[15]	2011	65	右下腹部痛	腹腔鏡	回盲部切除
自験例	2016	66	無症状	腹腔鏡→開腹	虫垂切除術

ては、粘液性嚢胞腫瘍も挙げられる。粘液性嚢胞腫瘍のCT像は、漿液性嚢胞腫瘍よりも壁が厚く、多房性で、内容は粘液の性状によって濃度が異なるという特徴がある[5]。MRI像では、T1強調像、T2強調像ともに粘液により多彩な信号を呈する[6]。

虫垂粘液嚢胞腺腫と右卵巣腫瘍の鑑別が困難な理由として、虫垂と右卵巣が解剖学的に近傍に存在することや、画像的な特徴が類似していることが考えられた。両者の鑑別のためには、右下腹部の腫瘤性病変が見られる際には、これらの疾患を念頭におき、腫瘤と盲腸や子宮付属器との関係を十分に検討する必要があると考えられた。

虫垂粘液嚢腫の切除の際には、腫瘍の損傷による腹腔内の播種が懸念される。石黒らは、損傷なく確実に切除するためには開腹下での切除が望ましいと報告している[4]。 また、Misdrajiらは粘液嚢腫を損傷なく切除すれば再発はみとめなかったが、粘液内の上皮細胞が腹膜に播種された場合は著しく予後不良な経過をたどったことを報告している[7]。

医中誌で検索したところ、右卵巣腫瘍と術前診断され、婦人科の手術で虫垂粘液嚢胞腺腫と診断された報告は自験例をふくめて９例であった（表１）。回盲部切除術は３例、虫垂切除術は６例に施行されていた。腹腔鏡手術は１例で、移行もふくむ開腹手術は８例であった[8)−15)]。

自験例では、術中所見で腫瘍が表面平滑で浸潤所見が見られないこと、術前の画像検査で腸間膜のリンパ節腫大が見られないことなどから、良性である可能性が高いと考えられた。また、虫垂根部側に異常所見がみられなかったことから、回盲部切除ではなく、虫垂切除術で妥当であろうと判断した。腫瘍の被膜破綻を生じないようにするため、開腹にて虫垂切除術を施行した。皮膚切開は、腹腔鏡手術のポートとは別に、通常の虫垂切除術で行われる交差切開を大きめにおいた。結果として、術中に腫瘍を損傷して粘液を播種させることなく切除することができた。術後の病理所見でも、悪性所見はなく、虫垂粘液嚢胞腺腫であったことから、追加手術は行わずに経過観察とした。

腹腔鏡下虫垂切除は一般的な手術手技として、確立しており、腹腔鏡下に虫垂嚢腫を切除した報告も散見され、近年では、単孔式で行った報告もみられる[16]。虫垂粘液嚢腫の場合には、腫瘍の損傷による腹腔内の播種が懸念され、嚢腫の破裂により、腹膜偽粘液腫にいたる症例も報告されており[17]、愛護的な手術操作が重要であると考えられる。Yoshidaらは、腹腔鏡手術において、虫垂を直接把持することなく、ガーゼで被覆することで損傷を防ぐgauze techniqueを報告している[18]。

自験例では、術中に婦人科医と交代し、そのまま開腹手術に移行したが、より正確な術前診断とインフォームドコンセントが得られれば、腹腔鏡手術の適応も検討された。今後の課題としたいと考えている。

結　　語

婦人科手術を契機に診断された、比較的まれな疾患である虫垂粘液嚢胞腺腫の１例を経験したので報告した。本疾患は、骨盤内嚢胞性病変の鑑別診断の１つとして含まれるべきであり、切除の際には腫瘍を損傷して播種させることのないように愛護的な操作を行うことが重要であると考えられた。

参考文献

１．綿貫喆：虫垂．現代外科学大系，36B，中山書店，東京，1974, 221-223

２．Higa E, Rosai J, Pizzimbono CA, et al: Mucosal hyperplasia, mucinous cystadenoma, and mucinous cystadenocarcinoma of the appendix. A Re-evaluation of appendiceal "mucocele". Cancer, 1973; 32: 1525-1541

３．小川健二：消化管の疾患．腹部のCT　第２版，メディカルサイエンスインターナショナル，東京，2010, 299-321

４．石黒成治，森谷宜皓：虫垂，腫瘍，虫垂粘液嚢胞腺腫．消化管症候群（第２版）その他の消化管疾患を含めて．日臨　別冊消化管症候群（下），2009, 633-635

５．井筒睦：卵巣の疾患．平松京一編，腹部のCT，メディカル・サイエンス・インターナショナル，東京，2001, 344-362

６．小山貴，上田浩之：卵巣の疾患．荒木力編，腹部の

MRI，第２版，メディカル･サイエンス･インターナショナル，東京，2008, 388-401
7．Misdraji J, Yantiss RK, Graeme-Cook FM, et al: Appendiceal mucinous neoplasms: a clinicopathologic analysis of 107 cases. Am J Surg Pathol 2003; 27:1089-1103
8．三枝美智子，谷口智子，大路斐子他：腹腔鏡下手術にて診断した虫垂腫瘍の１例．日産婦東京会誌　2006; 55: 172-177
9．小林佑介，何川宇啓，杉浦育子他：卵巣腫瘍と鑑別が困難であった虫垂粘液腫の１例. 日産婦埼玉会誌　2006; 36: 65-67
10．湯川寛夫，利野靖，佐伯博行他：高CEA血症を呈し切除後に正常化した虫垂粘液嚢胞腺腫の２例．日本臨床外科学会雑誌　2007; 68: 2804-2810
11．清水利栄，今岡いずみ，下野太郎他：卵巣腫瘍と鑑別が困難であった限局性腹膜偽粘液腫の１例．臨放　2007; 52: 700-703
12．齊藤俊雄，永光雄造，鈴木康伸他：未破裂虫垂粘液嚢胞腺腫と破裂虫垂粘液嚢胞腺癌の２症例．日産婦千葉会誌　2009;3:12-15
13．池田朋子，堀玲子，濱田洋子：卵巣腫瘍との鑑別に苦慮した虫垂粘液嚢腫の１例．現代産婦人科　2009; 58: 147-151
14．蓮田正太，蓮田慶太郎，蓮田晶一他：婦人科疾患と術前診断された虫垂粘液嚢胞腺腫の１例．外科　2010; 72: 1113-1116
15．足立和繁，渡辺正洋，吉岡恵美他：卵巣腫瘍との鑑別に苦慮し，腹腔鏡下手術で診断した虫垂粘液嚢胞腺腫の１例．産婦の実際　2011; 60: 145-148
16．前田好章，篠原敏樹，濱口純ら：虫垂粘液嚢胞腺腫に対する単孔式腹腔鏡下虫垂切除術の経験．北海道外科誌 2011; 56: 42-45
17．中秀高，杉浦友則，川井覚ら：虫垂粘液嚢胞腺腫破裂と非破裂の２例．日臨外会誌　2002; 63: 1457-1462
18．Yoshida Y, Sato K, Tada T, et al: Two cases of mucinous cystadenoma of the appendix successfully treated by laparoscopy. Case Rep Gastroenterol. 2013; 7: 44-48

Yamagata Med J (ISSN 0288-030X) 2016 ; 34(2) : 109-113

A case of mucinous cystadenoma of the appendix preoperatively diagnosed as an ovarian tumor

Kenich Shibata*, Akira Suzuki, Wataru Kimura***

**Department of Gastroenterological, General, Breast and Thyroid Surgery, Yamagata University Faculty of Medicine*
***Sakata Medical Center*

ABSTRACT

A 66-year-old woman was admitted to our hospital after diagnosis of right ovarian tumor by ultrasonography at her former clinic. Computed tomography and magnetic resonance imaging examination did not contradict this diagnosis. Laparoscopic resection of the right ovary was scheduled, but the right ovary was found to be normal during the operation. There was a smooth-surfaced tumor at the distal end of the appendix approximately 50 mm in size. We were consulted during the operation, and we performed an open appendectomy to avoid collapsing the tumor. The tumor had a cyst of approximately 55 mm in size containing light yellowish mucinous. Pathological examination revealed that it was a mucinous cystadenoma of the appendix. Her postoperative course was uneventful and had no signs of recurrence. We report a case of mucinous cystadenoma of the appendix preoperatively diagnosed with a right ovarian tumor, with a discussion about its clinical features and a review of past literature.

Key words: mucinous cystadenoma of the appendix, ovarian tumor