山形医学（ISSN 0288-030X）2022；40(1)：27-31
DOI 10.15022/00005302

肺血栓塞栓症ハイリスク症例における離床前スクリーニングCTの重要性を再認識した一例

添川清貴，黒木雅大，成澤あゆ香，黒田美聡，川前金幸

山形大学医学部麻酔科学講座

（令和3年11月15日受理）

抄　　録

【背景】肺血栓塞栓症（PTE）の症状は非特異的であり、また重症度においてはショックや突然死に至るものから無症候症例まで幅広く存在する。離床前に行う血栓検索の重要性を再認識した無症候性PTE症例について報告する。

【臨床経過】患者は40歳女性、身長166 cm、体重124 kg（BMI 45）であった。10日ほど前からの発熱・呼吸困難を主訴に救急外来を受診した。単純CTで両側浸潤影を認め、間質性もしくは細菌性肺炎と診断された。呼吸不全を認め、気管挿管し集中治療室へ入室した。抗菌薬・ステロイド投与により呼吸状態は徐々に改善し、第6病日に抜管した。ICU入室後より予防的ヘパリン投与を行っており、この時点ではPTEを疑う明かな徴候は認めなかった。D-dimerは入院時に約10 μg/mLであり、いったん低下したが再上昇を示し、第7病日には約30 μg/mLと著明高値であった。加えて患者は高度肥満、長期臥床といった血栓症リスク因子を複数認めたため、離床前の確認として第7病日に造影CTを撮影した。CTでは両肺動脈に広範なPTEが確認された。呼吸状態、循環動態は安定しており、離床を延期しヘパリンによる抗凝固療法を強化した。しかし同時期より血小板が減少傾向となり、その後の検査でHIT抗体陽性となった。ヘパリン起因性血小板減少症（HIT）の関与を疑い、抗凝固薬をリバーロキサバンに変更し、呼吸循環悪化なく第14病日に一般病棟へ転出した。

【考察】今回、症状からは積極的に疑う所見はなかったが、離床前にスクリーニングで施行したCTで診断に至ったPTEの一例を経験した。PTEの約9割は症状からその存在を疑われるが、自覚症状は呼吸困難、胸痛、発熱等の非特異的なものが多い。また院内発症のPTEの場合、18.2%にしか前駆症状がなかったとする報告もあり、PTEは症状のみならず、リスク因子や検査所見から積極的に疑って精査に進む必要がある。

本症例は血栓症リスク、検査前確率、D-dimerなど複数の因子を用いて、患者の血栓検索の必要性について評価し、PTEの診断に至ることができた。

【結論】院内発症のPTE症例では前駆症状が出にくいことを念頭に置き、注意深い患者観察はもとより、血栓症リスク、PTEの検査前臨床的確率、D-dimer等を評価し、適切に血栓検索を行う必要がある。

キーワード：肺血栓塞栓症（PTE）、スクリーニング、CT、D-dimer、ヘパリン起因性血小板減少症（HIT）

緒　　言

肺血栓塞栓症（Pulmonary Thromboembolism; PTE）は症状が非特異的であり、中には無症候症例も存在する。PTEの塞栓源の約9割は下肢・骨盤内の静脈血栓由来[1]であるが、こうした深部静脈血栓症（Deep Venous Thrombosis; DVT）患者の約1/3に無症候性肺塞栓が存在するといった報告[2]もある。今回、離床前に行う血栓検索の重要性を再認識した無症候性PTEの一例を経験したため報告する。

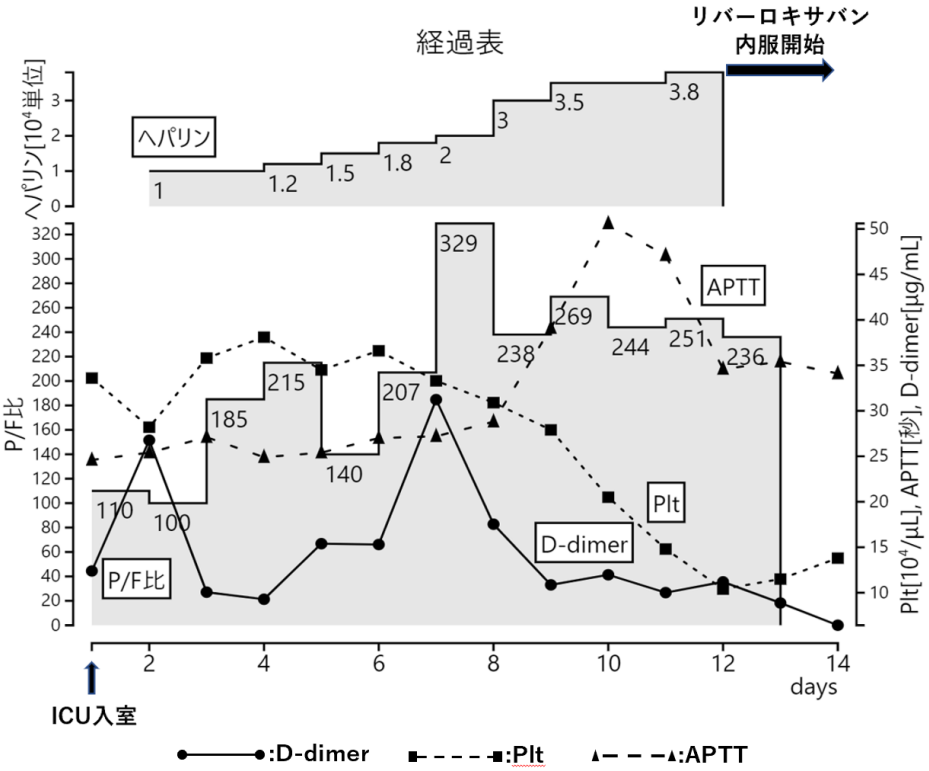

図1　経過表（P/F比: PaO_2/F_IO_2比, Plt: 血小板）

症　　例

患者は40歳の女性、身長166 cm、体重124 kg(BMI 45）であった。不安障害に対し向精神薬を内服中であり、元々意思疎通はやや困難であった。10日ほど前からの発熱、呼吸困難を主訴に当院へ救急搬送された。血液検査でCRP 12.2 mg/dLと高値であり、CT（Computed Tomography）検査で両肺野の浸潤影を認め、細菌性肺炎もしくは間質性肺炎を背景とした急性呼吸促拍症候群（acute respiratory distress syndrome; ARDS）が疑われた。非侵襲的陽圧換気法（Non inbasive Positive Pressure Ventilation; NPPV）をIPAP/EPAP=8/6 cmH_2O（F_IO_2 1.0）で使用開始したが、呼吸回数40/分の頻呼吸が続き、動脈血ガス分析ではpH 7.456, $PaCO_2$ 31.7 mmHg, PaO_2 110.3 mmHg（P/F比＝110.3）と呼吸不全を認めたため、気管挿管を施行した。右大腿静脈に中心静脈カテーテル留置を行い集中治療室（Intensive Care Unit; ICU）へ入室し、抗菌薬、ステロイドによる治療が開始された。第2病日より血栓予防のため未分画ヘパリンが投与開始された（図1)。その間、呼吸状態は徐々に改善し、第6病日に抜管した。D-dimerは入院時の10.13 μg/mLからいったん低下したが再度上昇傾向を示し、第7病日においては31.23 μg/mLと著明高値であった。加えて、肥満、長期臥床、ステロイド投与と静脈血栓症（Venous thromboembolism; VTE）のリスクも複数認めており、PTEやDVTを疑う症状はなかったが血栓検索のため第7病日に造影CTを施行した。この時点で、循環動態はカテコラミンを使用せず安定していた。呼吸状態はNPPV（IPAP/EPAP=14/8 cmH_2O、F_IO_2 0.3）を使用中であり、呼吸数は20/分、動脈血ガス分析ではpH 7.486, $PaCO_2$ 33.6 mmHg, PaO_2 85.2 mmHg（P/F比＝284）であった。また、肥満のため両下腿の浮腫や腫脹ははっきりしなかったが、明らかな左右差はなく、疼痛の訴えもなかった。なお、ヘパリン投与下ではあったが調整に難渋しており、この時点ではAPTTは治療域に達していなかった。

造影CTでは両肺動脈に広範な血栓を認め、両側PTEの診断となった（図2)。下肢には明らかなDVTの指摘はなかった。CTを撮影した当日の経胸壁心臓超音波検査では右心系拡張の所見は認めなかった。離床を延期し、ヘパリンによる抗凝固療法を強化したが、

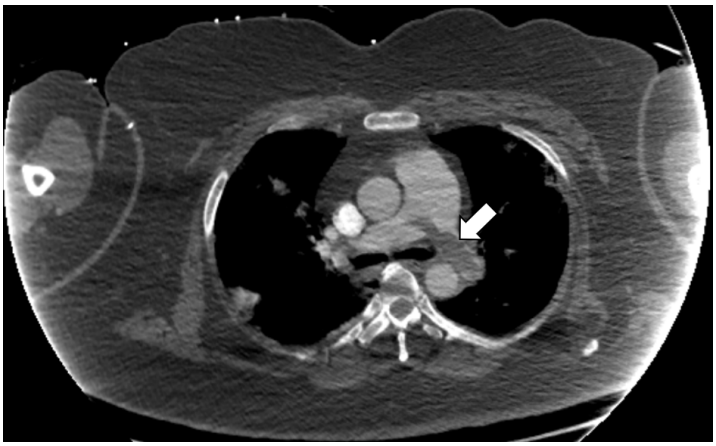

図2　第7病日CT画像（矢印は血栓）

同時期より血小板が減少傾向となった。第12病日の4T'sスコア[3]は7点となり、ヘパリン起因性血小板減少症（Heparin-Induced Thrombocytopenia; HIT）が疑われたため、ヘパリンを中止しリバーロキサバンの内服を開始した。後に、HIT抗体陽性が判明した。その後は呼吸状態や循環動態の悪化なく経過し、第14病日に一般病棟へ転出した。第15病日のCTではPTEは縮小化傾向ではあったが、残存していた。一般病棟ではベッド上での関節可動域訓練、端坐位等のリハビリを段階的に施行し、第19病日、D-dimer＜5 μg/mLとなったことを確認した後に立位歩行を開始した。離床に伴う呼吸状態の悪化はなく、その後の経過は良好で第35病日に退院した。退院77日目のCTでPTEの消失を確認後、リバーロキサバンは終了となった。

考　　察

今回、臨床症状からは積極的に疑っていなかったものの、患者背景やリスク因子を踏まえて、離床前のスクリーニングで施行したCT検査で診断に至った無症候性PTEの一例を経験した。

PTEの症状は肺血管床の閉塞具合で様々であり、ショックや突然死に至るものから無症候症例まで幅広く存在する。また、DVT患者の約1/3に無症候性肺塞栓が存在するといった報告もある[2]。PTEの約9割は症状からその存在を疑われるが、PTEの自覚症状は呼吸困難、胸痛、発熱等の非特異的なものが多い[5]。また、院内発症のPTEの場合では18.2％にしか前駆症状がなかったとする報告もある[6]。したがって、PTEは症状のみならず、リスク因子や検査所見から積極的に疑って精査に進む必要があると考えられる。

本症例では長期臥床、肥満、中心静脈カテーテル留置、ステロイド投与、向精神薬の内服歴、感染症といった多数のリスク因子を認めた[7]。しかし、PTEの検査前臨床的確率を評価する指標であるWellsスコア（図3）において、本症例では長期臥床以外の項目は満たさず、スコアは1点で検査前臨床的確率は「低い」に該当した。PTEの診断手順については、検査前確率が低い場合、D-dimerを評価するとされている[8]。D-dimerが正常であればPTEは否定的だが、上昇があれば造影CT等の精査へ進む。本症例では検査前確率のスコアは「低い」に該当したが、VTEのリスク因子を多数認めたこと、D-dimerが約30 μg/mLと高値であったことから離床前に造影CTを施行した。結果として両側肺動脈への広範な血栓を認め、PTEの診断に至ることができた。

本症例のようにVTEハイリスク症例においては、たとえ無症候であったとしても、PTEの検査前臨床的確率、D-dimerといった複数の因子で評価を行い、血栓検索の必要性について検討することは重要である。特に院内発症のPTEでは前駆症状が出にくいとされており、より注意深い観察とリスク評価が必要であると考えられた。

また、本症例でのPTEの一因としてはHITが関与した可能性も否定できない。HITを発症した患者では、予防的ヘパリン投与にも関わらずAPTTが延長せずヘパリン抵抗性を示したといった報告もある[9]。本症例ではAT3は正常範囲であったが、ヘパリン投与によりAPTT比を1.5倍に延長するために一週間程度の期間を要し、結果的に35,000単位/日以上の未分画ヘパリンを必要としたことから、ヘパリン抵抗性であったと考えられる。このようにヘパリン抵抗性を示す場合、

Wells スコア	
PTE あるいは DVT の既往	+1
最近の手術あるいは長期臥床	+1
癌	+1
DVT の臨床的徴候	+1
心拍数 100 /分＞	+1
PTE 以外の可能性が低い	+1
血痰	+1
臨床的確率	
合計スコア　0～1　低い	
2 以上　高い	

図3　Wellsスコア　7)を参考に作成

背景にHITが潜んでいる可能性もあり、鑑別に上げる必要があると考えられた。

結　　語

無症候性PTEの一例について報告した。院内発症のPTE症例では前駆症状が出にくいことを念頭に置き、注意深い患者観察はもとより、VTEリスク、PTEの検査前臨床的確率、D-dimerを評価し、適切に血栓検索を行う必要があると考える。

利益相反なし

付　　記

本論文の要旨は、第43回呼吸療法医学会学術集会（2021年、横浜）で発表した。家族に学会発表、症例報告の同意を得た。

引用文献

1．Anja Boc, Nina Vene, Monika Stalc, et al. : Unprovoked proximal venous thrombosis is associated with an increased risk of asymptomatic pulmonary embolism. Tromb Res 133(6): 1011-1016, 2014
2．Fenghe Li, Xuehu Wang, Wen Huang, et al. : Risk factors associated with the occurrence of silent pulmonary embolism in patients with deep venous thrombosis of the lower limb. Phlebology 29(7): 442-446, 2014
3．Lori-Ann Linkins, Antonio L Dans, Lisa K Moores, et al. : Treatment and prevention of heparin induced thrombocytopenia. Chest 141 (2 Suppl): e495S-e530S, 2012
4．I Tzoran, G Saharov, B Brenner, et al. : Silent pulmonary embolism in patients with proximal deep vein thrombosis in the lower limbs. J Tromb Haemost 10(4):564-571, 2012
5．岡田修，佐久間聖仁，中村真潮，他：肺血栓塞栓症急性型と慢性肺高血圧型の診断手技と臨床病態　肺塞栓症研究会共同作業部会報告．Ther Res 22：1481-1486，2001
6．呂彩子，景山則正，谷藤隆信，他：急性広範性肺塞栓症の臨床経過と病理所見の比較．J Jpn Coll Angiol 44：241–246，2004
7．日本循環器学会，日本放射線科学会，日本胸部外科学会，他：肺血栓塞栓症及び深部静脈血栓症の診断，治療，予防に関するガイドライン(2017 年改訂版)
8．佐久間聖仁：急性肺血栓塞栓症の診断：今後の方向性．Ther Res 30：744-747，2009
9．大濱佐知，山田宏，速水元，他：急性大動脈解離術後に肺塞栓を併発し，経皮的人工心肺補助装置を導入し救命しえた 1 例．ICUとCCU 32(11): 1051-1057，2008

Yamagata Med J (ISSN 0288-030X) 2022 ; 40(1) : 27-31
DOI 10.15022/00005302

A case reaffirming the importance of screening CT before ambulation in patients with high risk of pulmonary thromboembolism

Soekawa Kiyotaka, Kuroki Masahiro, Narisawa Ayuka, Kurota Misato, Kawamae Kaneyuki

Department of Anesthesiology, Yamagata University Hospital

ABSTRACT

Introduction: We encountered a case of asymptomatic pulmonary thromboembolism (PTE), which was diagnosed by screening CT before ambulation.

Clinical course: The patient is a 40-year-old woman with a height of 166 cm and weight of 124 kg (body mass index, 44.9 kg/m^2). She visited our emergency department due to fever and dyspnea and was diagnosed with pneumonia by CT. Due to respiratory failure, she was intubated and admitted to our intensive care unit, where continuous administration of heparin was initiated to prevent thrombosis. Although the patient did not have symptoms suggesting PTE, she was considered high-risk for thrombosis; as such, she underwent CT prior to ambulation. CT scan showed extensive thrombi in both pulmonary arteries. Subsequently, her platelet count decreased which was suspected to have been heparin-induced thrombocytopenia. Ambulation was postponed, anticoagulant was changed, and the patient was transferred to the general ward with no worsening of symptoms.

Discussion: Although asymptomatic, this case was diagnosed with PTE based on the assessment of several points such as risk factors for thrombosis, pre-test probability, elevated D-dimer, etc.

Conclusion: Asymptomatic PTE may develop in patients with a high risk of thrombosis; therefore, a thorough assessment of thrombosis before ambulation is necessary.

Keywords: pulmonary thromboembolism (PTE), screening, CT, D-dimer, heparin-induced thrombocytopenia (HIT)