山形医学（ISSN 0288-030X）2022；40(2)：76-80
DOI 10.15022/00005463

気道狭窄の程度により臨床所見に変化が見られた気道異物の１例

髙橋一則*，齋藤聡子*，高田壮潔*，坂口健人*，小林忠宏*，中根正樹*

*山形大学医学部附属病院救急科

（令和４年１月11日受理）

抄　　録

【緒言】気道異物による気道狭窄症例の中で呼吸状態に着目した報告例は少ない。診療経過中に気道狭窄の程度が変化したことで意識状態が大きく変化した症例を経験した。

【症例】81歳の女性。玉こんにゃくを喉に詰まらせ意識消失したため救急要請となり、その後、意識状態の改善と悪化を繰り返した。救急部で異物が除去された後は意識状態が改善し、その過程で動脈血二酸化炭素分圧の変動が認められ、意識障害との関連が示唆された。

【結語】気道異物を疑う症例では気道や呼吸の状態に応じて臨床像が著しく変化することがあるため、継続的な気道評価を要する。

キーワード：窒息、動脈血酸素飽和度、動脈血二酸化炭素分圧、意識障害

緒　　言

近年高齢者の窒息者数は増加しており、不慮の事故の中で窒息は交通事故や溺水よりも死亡率が高い[1),2)]。年齢階層別にみても、窒息事故での死亡率は加齢と共に増加している[3)]。気道異物により窒息すると呼吸が阻害され、組織への酸素供給不足や二酸化炭素排出不良を引き起こす[4)]。気道異物による窒息は予測可能な事故の一つではあるが、発生し解除できなければ数分で心停止に至るため緊急性が非常に高い。今回我々は高濃度酸素投与により酸素化は保たれていたが、気道狭窄の程度が変化することで動脈血二酸化炭素分圧が変動し、一時的に全身状態が著しく悪化した気道異物症例を経験したため報告する。

本稿は症例報告であり倫理委員会の承諾は不要のため、審査の手続きは行っていない。個人情報保護法に基づいて匿名化がなされており、患者より論文の出版に関する同意を得ている。

症　　例

患者：81歳、女性、体重51kg、身長140cm。

既往歴：うつ病、高血圧症

内服薬：エチゾラム、ジアゼパム、ゾルピデム酒石酸塩、クエチアピンフマル酸塩、デュロキセチン塩酸塩、トリクロルメチアジド、バルサルタン、プラバスタチンナトリウム、酸化マグネシウム、ミヤBM

現病歴：夕食中に玉こんにゃくを喉に詰まらせ、その数分後に意識消失し救急要請となった。要請後の家人による背部叩打法により、異物の排出はないが意識状態の改善を認めた。救急隊接触時、会話可能、呼吸数30回/分、血圧230/115 mmHg、心拍数114回/分、室内気でSpO_2 40%、JCS Ⅰ-1、口腔内に異物を確認できなかった。リザーバー付きマスクによる酸素10 L/min投与でSpO_2 98%と酸素化は改善し搬送となり、搬送開始から17分後に当院収容となった。

＜来院後経過＞

診察時には会話不能と状態は悪化しており、酸素10 L/min投与下でSpO_2 94%、呼吸は頻回で努力様、血圧146/85 mmHg、心拍数85回/分、JCSⅢ桁であった。動脈血ガス分析はpH 7.167、$PaCO_2$ 54.1 mmHg、PaO_2 91.3 mmHg、HCO_3^- 19.2 mmol/lと混合性アシドーシスを認めた。口腔内を吸引したところ中咽頭から長径５cm短径2.5cmの半球状に噛みちぎられた玉こんにゃく（図１）が摘出され、その後に意識状態の改善を認めた。胸部にcoarse cracklesを聴取し、マスク

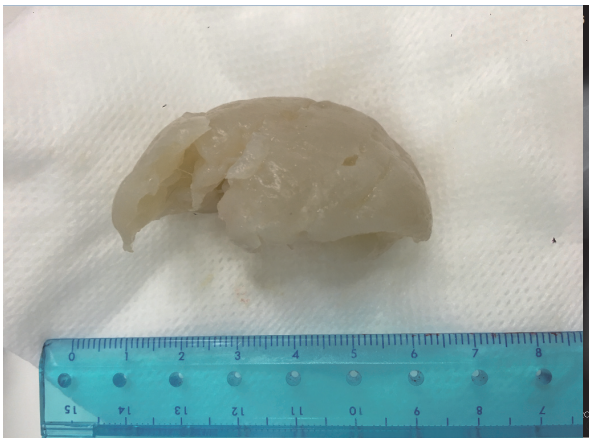

図１．摘出された玉こんにゃく．
長径５cm短径2.5cmの半球状であった．

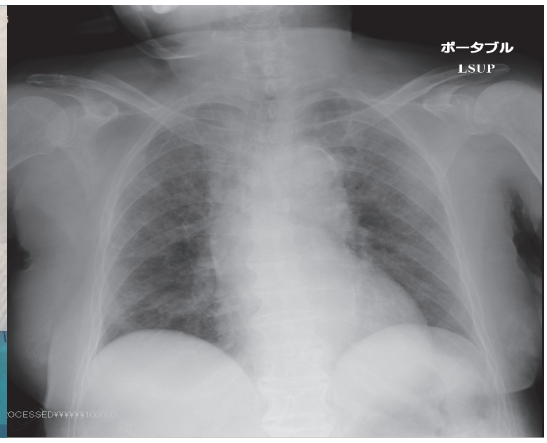

図２．胸部X線画像．
両側肺野広範囲に浸潤影を認める．

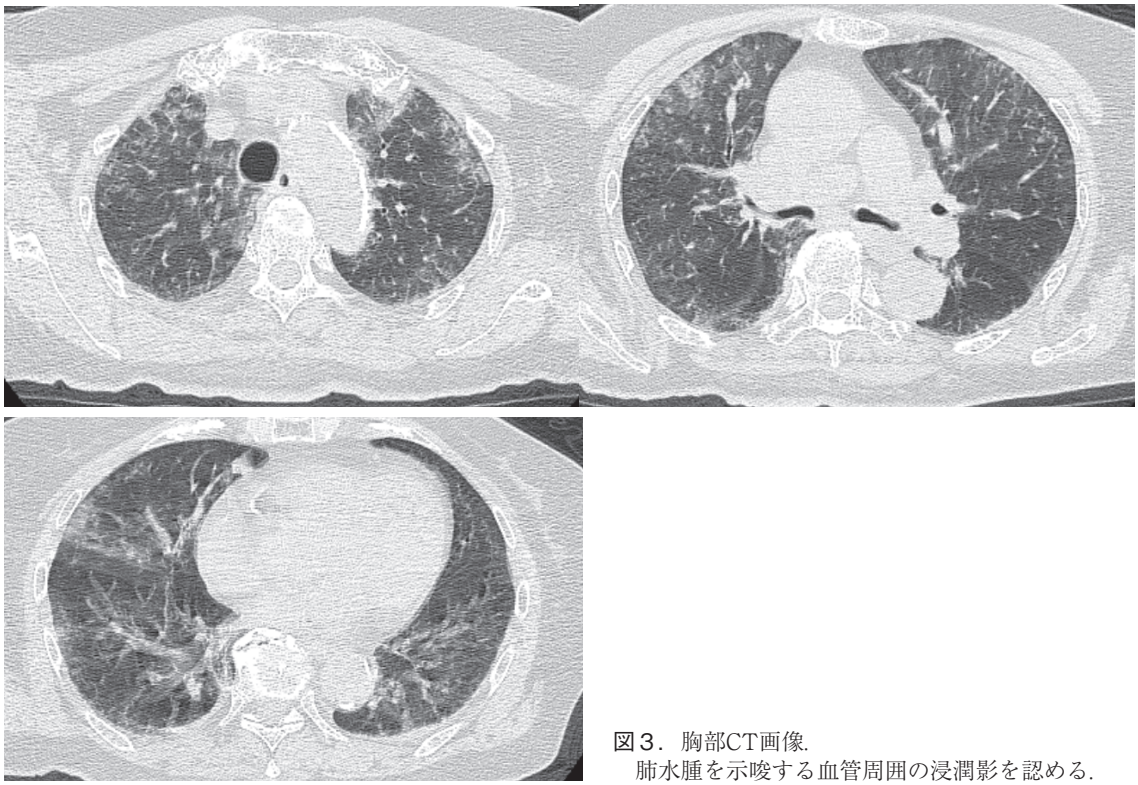

図３．胸部CT画像．
肺水腫を示唆する血管周囲の浸潤影を認める．

による酸素10 L/min投与下でSpO_2 100%、呼吸数18回/分、血圧115/71 mmHg、心拍数86回/分、JCS I 桁となった。気道開通後に撮影した胸部X線検査で両側肺野広範囲に浸潤影を認め（図２）、胸部CTでは肺水腫をきたしていた（図３）。気道開通20分後の動脈血ガス分析はpH 7.287、$PaCO_2$ 49.0 mmHg、PaO_2 95.5 mmHg、HCO_3- 22.9 mmol/lと呼吸性アシドーシスが残存していた（図４）。経過観察入院となり第３病日には酸素を終了し、同日より食事をミキサー食として窒息しないよう指導した。第６病日に後遺障害を残すことなく独歩退院となった。

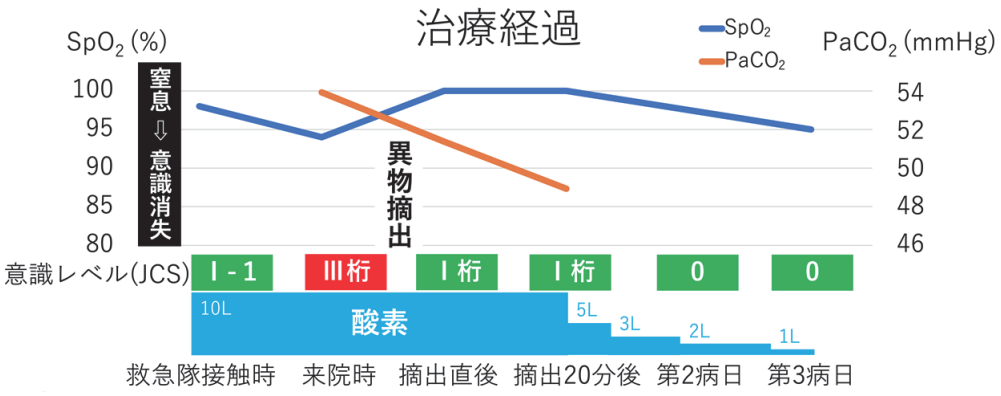

図４．気道異物の治療と経過

考　　察

気道異物とは気道内に留まる外来性異物のことであり、小児や高齢者、精神障害や神経障害などの基礎疾患を有する患者に発生頻度が高く[5),6)]、男女比は全年齢を通じて男性に多く認める[7)]。本症例のようにうつ病などの精神疾患を有する者は、早食いや丸飲みなど食物をよく噛まないうちに飲み込む傾向がある[8)-10)]とされ、摘出された異物は１個の玉こんにゃくを半分にちぎった程度の大きさを有しており、咀嚼が不十分であった可能性がある。

気道は解剖学的に鼻腔から喉頭までの上気道と気管から気管支に至るまでの下気道に分けられる。亜急性に経過する気管支異物は一般的に右側に多いとされるが左右差は少ないという報告もあり[11),12)]、乳幼児では豆類や玩具、成人では肉や餅などの半固形食物の他にPTPシートや義歯などが多く報告され、異物の種類によって閉塞部位は様々である。

下気道よりも大きく丸みを帯びた食品の場合は喉頭で気道を閉塞しやすく、解除できない場合には急性に致死的な完全閉塞を引き起こす。表面が滑らかで変形しやすいものは楔を形成するため特に閉塞をきたしやすい[13)]。玉こんにゃくは滑りが良く弾力があるため、異物が喉に詰まり排出させようと努力する過程で、気道が僅かに開通したり高度に狭窄したりすることを繰り返したと考えられる。

気道が閉塞すると直後に激しい咳嗽や呼吸困難、喘鳴などの呼吸器症状を認め、狭窄の程度により低酸素血症、高二酸化炭素血症、陰圧性肺水腫、気胸、気道損傷など生命を脅かす合併症の原因となる[4)]。今回も玉こんにゃくを喉に詰まらせてから意識消失までの数分間に咳嗽や喘鳴などの呼吸器症状を認めたと思われるが、救急隊や家人からの情報聴取がされておらず観察が不十分であった。気道が閉塞した状態が持続するとチアノーゼや意識障害が出現し、呼吸停止から心停止に至る。本症例でも、呼吸性アシドーシスによる意識障害を認めており、高度の低酸素血症から心停止に至る危険性があった。

突然の呼吸困難や意識障害をきたした場合にその原因が窒息かどうか速やかに見分けることが大切であり、陥没呼吸、咳嗽や喘鳴、皮下気腫の有無に注意を払う[14)]。万国共通の窒息サインであるユニバーサル・チョーキング・サインを認めた際には、気道異物と判断し大人の場合はすぐに腹部突き上げ法を行う。胸部突き上げ法や背部叩打法との組み合わせが有効な場合もある。上気道である喉頭より口側において異物が嵌頓し気道閉塞をきたした場合、もし目に見える範囲に異物があればマギール鉗子を使用し除去するが、それでも摘出できない場合は輪状甲状間膜穿刺・切開が必要となる。下気道の異物に対しては気管挿管を行った上で、気管支鏡を使用して鉗子やFogartyバルーンカテーテルによる摘出を試みる。異物を誤飲してから長時間経過し肉芽が増生している場合や、異物の形状が鋭い場合は異物の除去の際に出血が予想されるため開胸術が検討される[10)]。

気道異物による気道狭窄を来すと換気不良となり、二酸化炭素の排出が困難となる。さらに狭窄が強くなると換気ができなくなり酸素化も悪化する。二酸化炭素に注目すると、吸入麻酔後の気道閉塞モデルでは最初の１分間で12 mmHg、その後は毎分3.4 mmHgずつ$PaCO_2$が増加すると報告されており[15)]、全く換気されないと$PaCO_2$は約５分で20～30 mmHgも上昇してしまうことが予見される。また、気道の完全閉塞後わ

ずかに換気された状態では、高濃度酸素投与によりSpO_2はすぐに上昇するが、$PaCO_2$は下降しないことも報告されている[16]。他方、気道狭窄の際には強い吸気努力がなされ、胸腔内は－100 cmH_2Oもの非常に強い陰圧となって肺毛細血管から間質、肺胞腔内へと水分が移動する。また肺自体にも血液が集まりさらに間質に水分が移動しやすくなることで陰圧性肺水腫をきたし、呼吸状態はさらに悪化する[17]。気道閉塞が長時間解除されず院外心停止に至ってしまった場合の転帰は非常に悪く、死亡または植物状態となる可能性が高い。心停止に至らなくとも何らかの障害を残すことが多く、元の状態にまで回復するのはわずか12%との報告もある[18]。

本症例は発症から気道異物除去まで気道狭窄の程度が様々に変化し、動脈血二酸化炭素分圧が上下し臨床所見も大きく変化したと考えられる。高濃度酸素投与により動脈血酸素飽和度は維持されていたが、意識消失のエピソードや胸部CTの所見から経過中に非常に強い気道狭窄をきたしていたと思われる。臨床上SpO_2低下はないが$PaCO_2$上昇を認める場合があり、心拍数、血圧、呼吸数、意識状態の変化を継続的に診なければならない。また、SpO_2低下を認める際には$PaCO_2$の変化を見落とす可能性があり注意を要する。気道異物症例では気道と換気の評価を絶えず行い、可能な限り早く気道閉塞を解除する必要がある。

結　　語

気道異物による気道閉塞は目撃がある場合も多く、転帰が悪くならないよう迅速な対応が求められる。気道異物が疑われる場合の初期対応においては酸素化だけでなく換気状態にも注意を払い、気道狭窄の程度で臨床像が変化し得ることを意識しながら診療にあたることが必要である。

文　　献

1．厚生労働省．令和元年（2019）人口動態統計（確定数）の概要．令和２年９月17日
2．Ichikawa Masao, Eiji Marui: Mortality of unintentional injuries in childhood and later adulthood in Japan: 1968–1997. The Japanese Journal of Health and Human Ecology. 2000; 66(3): 126-136
3．食品安全委員会．評価書　食品による窒息事故．2010年６月
4．Nima Hosseinzadeh, Shahram Samadi, Mihan Javid, Alireza Takzare: Impending Complete Airway Obstruction from a Reinforced Orotracheal Tube: a Case Report. Acta Medica Iranica. 2015; 53(9): 590-592
5．Heimlich HJ: A life-saving maneuver to prevent food-choking. JAMA. 1975; 27: 398-401
6．Ekberg O, Feinberg M: Clinical and demographic data in 75 patients with near-fatal choking episodes. Dysphagia. 1992; 7: 205-208
7．山本滋，氷室直哉，門倉光隆：気道異物の治療－下気道の異物を中心に－．昭和医会誌．2012; 72：428-434
8．山口麻子，日山邦枝，上杉雄大，野末真司，丸岡靖史，佐藤裕二，他：精神科病棟における窒息と誤嚥性肺炎の再発予防の取り組み．老年歯科医学．2017；32(1)：8-16
9．道脇幸博，愛甲勝哉，井上美喜子，西田佳史，角保徳：三次救急病院に搬送された食品による窒息107例の要因分析と医療コスト．老年歯科医学．2012；26(4)：453-459
10．道脇幸博，愛甲勝哉，井上美喜子，西田佳史，角保徳：食品による窒息107例の生命予後因子の検討．日本摂食嚥下リハビリテーション学会誌．2013；17(1)：45-51
11．井畑克朗，岩田重信，内藤健晴，桜井一生，森茂樹，竹内健二，他：当科20年間における気管・気管支異物の統計的観察．耳鼻咽喉科臨床．1993；補65：197-201
12．上田隆志，衞藤幸男，柏木令子，太田和博，田中治，松永喬：当教室15年間の下気道・食道異物の統計的観察．耳鼻咽喉科臨床．1990；補37：223-229
13．Lumsden AJ, Cooper JG: The choking hazard of grapes: a plea for awareness. Archives of Disease in Childhood 2017; 102: 473-474
14．木下浩作：救急医療の現状と気道異物による窒息への対応．耳鼻咽喉科展望．2014；57(2)：60-66
15．M. Christine Stock, John Q. Schisler, Thomas D. McSweeney: The $PaCO_2$ rate of rise in anesthetized patients with airway obstruction. Journal of Clinical Anesthesia. 1989; 1(5): 328-332
16．Ankie E. Hamaekers, Tim van der Beek: Maurice Theunissen, Dietmar Enk: Rescue Ventilation Through a Small-Bore Transtracheal Cannula in Severe Hypoxic Pigs Using Expiratory Ventilation Assistance. Anesthesia and analgesia. 2015; 120(4): 890-894
17．Yazeed Toukan, Michal Gur, Lea Bentur: Negative pressure pulmonary edema following choking on a cookie. Pediatric pulmonology. 2016; 51: E25-E27
18．河原弥生，木下浩作，向山剛生，千葉宣孝，多田勝重，守谷俊，他：目撃のある気道異物による窒息症例50例の検討．日本救急医学会雑誌．2009；20：755-762

Yamagata Med J (ISSN 0288-030X) 2022 ; 40(2) : 76-80
DOI 10.15022/00005463

Changes in clinical findings related to the degree of airway obstruction by a foreign body: a case report

Kazunori Takahashi*, Satoko Saito*, Masayuki Takada*, Kento Sakaguchi*, Tadahiro Kobayashi*, Masaki Nakane*

**Yamagata University Hospital, Emergency Medicine*

ABSTRACT

【Introduction】 There are few case reports with a focus on respiratory conditions and foreign body airway obstruction. We encountered a patient in whom the physical status changed significantly due to a change in the degree of airway obstruction during the clinical course.

【Case report】 An 81-year-old woman choked on a spherical-shaped cooked konjac and lost consciousness. She was transported to the hospital by ambulance, after which she regained consciousness, but she subsequently deteriorated repeatedly during the clinical course. After the foreign body was removed from her airway in the emergency department, the level of consciousness improved and changes in the arterial blood carbon dioxide partial pressure were noted.

【Conclusion】 In patients with a suspected foreign body in the airway, the clinical findings may change significantly depending on the airway and respiratory status, so continuous airway evaluation is required.

Keywords: choke, arterial oxygen saturation, arterial blood carbon dioxide partial pressure, consciousness disorder